Lane Medical Library

Beitrag zur Kenntnis der zusammengesetzten Odontome.

(Ein neuer Fall).

Inaugural-Dissertation

zur

Erlangung der Doktorwürde

einer hohen medizinischen Fakultät

der Ludwig-Maximilians-Universität zu München

vorgelegt von

August Leypold

Zahnarzt aus München.

München.

Buchdruckerei Hermann Werner, Georgenstraße 70

1930.

Beitrag zur Kenntnis der zusammengesetzten Odontome.

(Ein neuer Fall).

Inaugural-Dissertation

zur

Erlangung der Doktorwürde

einer hohen medizinischen Fakultät

der Ludwig-Maximilians-Universität zu München

vorgelegt von

August Leypold

Zahnarzt aus München.

München.

Buchdruckerei Hermann Werner, Georgenstraße 70

1930.

Dekan: Professor Dr. W. Straub
Referent: Professor Dr. P. Kranz.

Dem Andenken seiner Eltern gewidmet.

Digitized by the Internet Archive
in 2026

https://archive.org/details/IA40154014_0230

Beitrag zur Kenntnis der zusammengesetzten Odontome.

(Ein neuer Fall.)

In den Lehrbüchern der Zahnheilkunde und in vielen Einzelabhandlungen finden sich in den letzten drei Jahrzehnten zahlreiche Veröffentlichungen über die Retention von bleibenden sowie (allerdings seltener) Milchzähnen des Ober- und Unterkiefers. Die Häufigkeit der Feststellungen datiert von dem Zeitpunkte an, an dem die Röntgenuntersuchungen auch in der Zahnheilkunde Eingang und Anwendungen fanden, und gleichzeitig damit eine bessere Beobachtung retinierter Zähne möglich war als in früherer Zeit. Wenn wir der Frage nachgehen, welche Zähne eigentlich am meisten der Retention unterliegen, so finden wir, daß es vor allen die oberen Eckzähne sind, in etwa 40—50% aller Fälle, daneben noch die unteren Weisheitszähne und fast in gleicher Häufigkeit die unteren Eckzähne und die zweiten Prämolaren, dazu noch Zapfenzähne und andere zahnähnliche Gebilde. Wenn wir in der Literatur näher darauf eingehen, so zeigt sich, daß nach Berten allein von 84 retinierten Zähnen des Oberkiefers in 55 Fällen der Eckzahn anzutreffen ist.

Luniatschek berichtet in seiner erschöpfenden Abhandlung „Über Ursachen und Formen der Zahnretention" tabellarisch, daß unter 58 retinierten Zähnen des Oberkiefers allein 39 Eckzähne sich befanden.

Kallhardt erwähnt einen seltenen Fall von Retention mehrerer Zähne, und zwar ist es im linken Oberkiefer der Eckzahn, und im rechten Unterkiefer der Eck- und kleine Schneidezahn; an sämtlichen Zähnen sind starke hypoplastische Bildungen an den Schneiden bemerkbar.

Desgleichen schildert Berten die Retention des ersten Prämolaren im rechten Unterkiefer eines 14jährigen Mädchens; derselbe Autor erwähnt in einem weiteren Falle die gleichzeitige Retention einer großen Anzahl von Zähnen bei einem jungen Manne von 19 Jahren, bei dem in den beiden Kiefern mindestens noch 20 Zähne retiniert aufgefunden wurden.

Ferner führt Scheff in seiner Abhandlung über Retention und Halbretention der Zähne verschiedene Fälle an.

Zuckerkandl schildert den Fall von drei neben einanderstehenden retinierten Zähnen in einem aufgefundenen Schädel.

Williger führt einen retinierten bleibenden, oberen Eckzahn an, bei dem sich Resorption und Appositionsvorgänge gleichzeitig abgespielt haben d. h. was an Dentin verloren ging, wurde durch Knochensubstanz größtenteils wieder ersetzt.

Guido Fischer beschreibt das nicht so häufige Vorkommen der Retention 2 zweiter Milchmolaren (je 1 im Ober- und Unterkiefer mit kräftig entwickelten Kronen und Wurzeln). Der retinierte zweite Milchmolar des Oberkieters hatte drei Wurzeln (eine kräftige palatinale und zwei sehr kurze bukale) während der entsprechende des Unterkiefers zwei auffallend divergent angelegte Wurzeln zeigt.

Holländer schildert einen weiteren Einzelfall eines retinierten Milchzahnes (hier Eckzahn).

Peckert erwähnt einen Fall von Resorptionserscheinungen an einem retinierten bleibenden Eckzahn. Nach allgemeiner Ansicht dürfte der Grund für die große Zahl der retinierten Eckzähne in erster Linie auf die relativ hohe Anlage des Eckzahnkeimes zurückgeführt werden. Luniatschek bemerkt, daß, wenn man am macerieten Schädel in der zweiten Dentitionsperiode die Lagerung des Eckzahnkeimes betrachtet, so findet man, daß fast am Infraorbitalrande oberhalb der Wurzel des Milcheckzahnes sich die Anlage des permanenten Ersatzzahnes befindet. Diese Lage am Infraorbitalrande sei daraus zu erklären, daß zwischen den Wurzeln der Milchzähne oder facial oder palatinal von diesen die Zahnkeime der permanenten Zähne nicht genügend Platz finden und deshalb über den Milchzahnwurzeln zur Entwicklung kommen müssen. Nun ist außerdem die Wurzel des Milcheckzahnes die längste im Milchgebiß, infolgedessen hat die Krone des permanenten Caninus den weitesten Weg vom Orte ihrer Anlage bis zum Orte ihres Durchbruches am Alveolarfortsatz zurückzulegen.

Zudem können auch noch irgend welche Umstände, Stellungsanomalien der Nachbarzähne, Wurzelkrümmungen und dergl. dazu beitragen, daß der nachfolgende Zahn von der Bahn seines Vor-

rückens abgelenkt und dadurch in eine andere Richtung geführt wird, welche einen rechtzeitigen Durchbruch nicht zustande kommen läßt. Das erhellt auch schon die Tatsache, daß die Eckzähne im Oberkiefer recht häufig labial oder palatinal durchbrechen, sofern überhaupt ein Durchbruch zustande kommt.

Fragen wir nach der Ursache der Retention, so sind nach Luniatschek 4 Momente gegeben:

I. die primäre Verlagerung von Zahnkeimen,
II. die Behinderung des Zahndurchbruches,
III. Vererbung,
IV. Verwachsungen vom Zahn mit Kieferknochen.

Was das angeführte zweite Moment der Ursache der Retention „Die Behinderung des Zahndurchbruches" anbelangt, so kann dieselbe erfolgen:

1. Durch folgende Zwillingsbildung des verbildeten Zahnkeimes, Anlagerung von Schmelztropfen, Dentinfortsätzen und dergl. wodurch mehr Platz erforderlich als für einen einmaligen gebildeten Zahn vorgesehen ist.

2. Durch Störung während der Zahnbildungsperiode:

a) durch Verletzung des Zahnfollikels oder seine Verdrängung durch Traumen, Kieferbrüche und dergl.

b) durch konstitutionelle Erkrankungen, Rachitis, Lues,

c) durch Entzündung des Zahnfollikels oder seiner Umgebung,

d) durch degenerative Prozesse in den Follikeln (follikuläre Zahncysten).

3. Durch Verdrängung der Zahnanlage durch Geschwülste (Odontome, Cysten von Zahnwurzeln der Nachbarzähne, Sarkome u. a.)

In der unter 3 angeführten Behinderungsursache des Zahndurchbruches durch Verdrängung der Zahnanlage durch Geschwülste sind als solche an erster Stelle die Odontome genannt und da es sich in unserem Falle um eine derartige Geschwulst — und zwar um ein zusammengesetztes Odontom handelt — ist es angezeigt, zuerst auf die Literatur über Odontome näher einzugehen.

Ursprünglich wurde die Bezeichnung „Odontome" fast für alle Geschwülste verwendet, welche mit der Zahnbildung in Zusammenhang

stehen. Wir sehen, daß Broca, welcher 1869 die erste erschöpfende Arbeit über „Odontome" lieferte, darunter Tumoren versteht, welche durch Hypergenese der transitorischen oder definitiven Zahngewebe gebildet sind und es würden daher nach dieser Erklärung auch sämtliche anderen odontogenen Kiefertumoren, Cystome, gutartige Epitheliome, Follikularcysten zu den Odontomen zu rechnen sein. Während Baume 1890 in seinem Lehrbuche die Odontome oder Riesenmißbildungen als kongenitale Zahngeschwülste bezeichnet, welche durch Wucherung und Entartung von Zahnkeimen entstanden sind, versteht Perthes 1907 unter Odontomen Geschwülste, welche aus den Geweben des fertigen Zahnes, also aus Schmelz, Dentin oder Zement, bestehen und aus pathalogisch veränderten Zahnanlagen hervorgehen. Peckert definiert in seinem Beitrag zu Schwalbes „Morphologie der Mißbildung" die Odontome als Tumoren aus Zahnsubstanz entstehend, deren Gewebsteile der Hauptmasse nach durch die mehr oder weniger modifizierten Komponenten eines normalen Zahnes repräsentiert sind, also durch Schmelz, Dentin und Zement. Nach Port-Euler handelt es sich also um Geschwülste, welche aus Zahnanlagen hervorgehen und bei denen aus irgend welchen Gründen statt eines normalen Zahnes vielfach auch neben demselben die verschiedensten Neubildungen entstanden. Sie schließen sich einerseits unmittelbar an die sogen. Mißbildungen der Zähne an, andererseits können sie zu Erscheinungsformen führen, welche von manchen Autoren bereits den follikulären Cysten und gutartigen Epitheliomen zugerechnet sind. In Scheff's Neuausgabe werden die Odontome in erster Linie als Abkömmlinge des mesodermalen Anteiles der Zahnanlage, also der Zahnpapille resp. der Zahnpulpa bezeichnet.

Was das Vorkommen und Wachstum der Odontome betrifft so finden sich diese fast immer gutartigen Tumoren — wenigstens in ausgebildetem Zustande — abgekapselt, d. h. von einer bindegewebigen Hülle umgeben, in der Knochenschale der Kiefer vor und — hier weit mehr am Unter- (Unterkieferwinkel) als am Oberkiefer und treten ohne Geschlechtsbevorzugung mit wenigen Ausnahmen in jugendlichem Alter, meist kurz nach der zweiten Dentition entstehend, auf. Die Schleimhaut ist intakt, die Oberfläche der entstehenden Vorwölbung ist glatt und leicht erhaben; Druckempfindlichkeit ist

nicht vorhanden. Die Entwicklung des Odontoms geht durch Knochenauftreibung langsam und ohne Schmerzen vor sich. Der Tumor kann allmählich ungefähr Hühnereigröße erreichen und das Wachstum desselben kann nach jahrelanger Zunahmeperiode, wenn die Geschwulstanlage dentifiziert ist, lange Zeit im Verharrungszustande stehen bleiben, ohne den Träger derselben stark zu belästigen. Wenn aber durch den Druck der stärker wachsenden Geschwulst die den Tumor einschließende Knochenschale stark usuriert wird, so können durch den Spaltraum von den umgebenden Alveolen her Infektionskeime eindringen und unter heftigen neuralgischen Schmerzen hohes Fieber und eitrige Entzündungen mit Odembildung hervorrufen. Diese Fälle sind jedoch sehr selten.

Die Diagnose ist oft nicht einfach und kann meist erst während der Operation gestellt werden. Wichtig ist die Betrachtung, ob entsprechend die Geschwulst, ein Zahn in der Reihe der anderen nicht zur Entwicklung gekommen ist oder ob mehrere Zähne überhaupt fehlen, sodaß hier die Diagnose „Odontom" sehr wahrscheinlich ist.

Röntgenaufnahmen zeigen meist eine cirkumscripte Verschattung mit oder ohne Verbindung mit einem Zahn. Bei der Differentialdiagnose käme die Follikularcyste in Betracht. Neben einer Anzahl gemeinsamer Merkmale beider Tumoren müßte hier eine Probepunktion entscheiden; ausgesprochenes Pergamentknittern würde für das Vorhandensein einer Zahncyste sprechen; eine meist beiderseitige Kiefervorwölbung würde nach Broca die Existenz eines Odontoms bejahen. Was die Ätiologie der Odontome anbelangt, so sieht Walkhoff die Grundlage für das entsprechende Geschwulstgebilde in der Spaltung des Dentinkeimes. Diese Spaltung ist immer das Primäre für jede Zahnmißbildung. Soweit das Schmelzorgan noch besteht und im Bereich der Spaltung selbst ist, wird auch Schmelz an den neu entstandenen Körperchen vorhanden sein, andernfalls finden sich nur Zement und Dentin.

Über die Ursache der Spaltung selbst gibt es nur Vermutungen und zwar dürfte ein mechanischer Insult hiebei die größte Rolle spielen, wie er von Weinlechner, Perthes für die Odontome angenommen wurde, welche aus dem Keime in Entwicklung begriffener unterer Weisheitszähne hervorgehen durch Bedrängung seitens des

bereits entwickelten und noch in der Tiefe des Kiefers liegenden zweiten Molaren; eine Ansicht, welcher Peckert ebenfalls beipflichtet, indem er die gleiche Ursache des mechanischen Insultes für Odontome anderer Lokalisation, ja für jeden Fall zutreffend, für möglich hält — allerdings ohne Nachweis.

Broca war, wie oben erwähnt, der erste Autor, welcher eine Einteilung der Odontome vornahm und zwar unterschied er:

1. gewöhnliche,
2. zusammengesetzte,
3. heterotopische.

Je nachdem die Entstehung der verschiedenen Arten der Odontome verschiedenen Perioden der Zahnentwicklung entsprechen, zergliedert er die ersten wieder in embryoplastische, odontoplastische, koronäre und radikuläre Odontome. Der Autor versteht unter embryoplastischen Odontomen Tumoren, deren Entwicklung dann einsetzte, als der Zahnkeim noch keine Hartgewebe gebildet hatte, also noch nicht dentifiziert ist (weiche Odontome). Beginnt der Zahnkeim Dentin zu bilden, so treten in den jetzt entstehenden Neubildungen diese neuen Fähigkeiten und Eigenschaften ebenfalls auf, es erfolgt durch die ganz in den Vordergrund tretende Dentinproduktion eine ständige Konsistenzzunahme und es zeigt sich nach Broca die Entwicklung der odontoplastischen Odontome (harte Odontome). Während diese Einteilung Broca von Baume in seinem Lehrbuch der Zahnheilkunde und von Partsch in seiner Abhandlung „über zwei Fälle von Odontomen" anerkannt wird und gleichfalls von diesen Autoren die Einteilung der Odontome in weiche und harte erfolgt, während sie in der neuesten Ausgabe von Scheff, als garnicht so unbegründet angeführt wird, verwirft vor allem Perthes diese Einteilung und läßt nur die harten Odontome als solche gelten, da er die weichen Odontome mit den als zentrale Epitheliome der Kiefer beschriebenen Tumoren identisch erklärt hat.

Perthes vereinfachte die Einteilung Brocas und unterscheidet nur zwei Hauptgruppen:

1. Einfache Odontome, welche alle die Fälle umfaßt, bei denen nur e i n e Zahnanlage beteiligt ist. Diese Hauptgruppe zerfällt in zwei Unterabteilungen:

a) selbständige Odontome (odontoplastische Odontome Brocas).

Hieher gehören nach Perthes die Tumoren, die als ein selbständig im Kiefer liegendes Gebilde dominieren. In Beziehung zum Tumor geht der der betreffenden Zahnanlage entsprechende Zahn selten so weit in demselben auf, daß er nicht mehr zu erkennen wäre, sondern ist immer in mehr oder minder weit gediehenem Entwicklungsgrade vorhanden und kann sogar voll ausgebildet in seine normale Stellung innerhalb der Zahnreihe treten. Die Geschwulst kann sich fern von diesem Zahn entwickeln und ist meist gegen die knöcherne Umgebung gut abgekapselt. Bleibt sie aber mit dem Zahn innig verbunden und bildet ein denselben an Größe oft weit übertreffendes Anhängsel, so haben wir es mit der zweiten Untergruppe der

b) anhängenden Odontome zu tun.

Perthes faßt unter diesen Namen alle jene aus harten Zahnsubstanzen bestehenden Tumoren zusammen, welche einen Auswuchs oder ein Anhangsgebilde eines Zahnes darstellen. Der Autor rechnet hiezu vor allem jene kleineren Geschwülste an den Zähnen, welche nur aus einem der drei Zahngewebe bestehen. (Aus dem Schmelztropfen, dem Dentin-Dentikel „innere Odontome", dem Zement-Zementhypertrophien). Außerdem sind aber ziemlich bedeutende den Zahn an Größe übertreffende Auswüchse des Zahnes als Anhangsgebilde beobachtet worden, welche aus einer Mischung von zwei oder drei der Zahngewebe bestehen. Hieher gehören die Kronen und Wurzelodontome von Broca, Baume.

Gehen wir nun zur zweiten Hauptgruppe in der Klassifikation der Odontome nach Broca und Perthes „den zusammengesetzten Odontomen", über, so sind diese Geschwülste dadurch charakterisiert, daß eine auf einzelne Zahnanlage beschränkte Neubildung durch irgend eine neue Störung zur mehr oder minder großen Überproduktion von neuen in ihrer Richtung sich weiter entwickelnden Zahnkeimen führt, so daß als Endstadium sich stets eine größere Zahl von Zähnen oder wenigstens zahnähnlichen Gebilden vorfindet.

Ist bei diesen Tumoren das Weichteilgewebe bei einem großen Teil der Neubildung prädominierend, so nennt Partsch diese Geschwülste „weiche Odontome" (von Perthes), wie schon oben erwähnt, nicht

anerkannt. Wenn einzelne dieser kleinen Zahnanlagen cystisch entarten, so entstehen die sogenannten Grenzfälle d. h. jene Geschwulstarten, welche von den einen Autoren zu den Follikularcysten mit überzähliger Zahnanlage, von den anderen dagegen zu den Odontomen gerechnet werden. Das beste Beispiel hiefür bietet der überall angeführte Fall „Tapie" eines 28jährigen, jungen Mannes mit ca. 4700 Zahnrudimenten bez. Zähnen in einer Cystengeschwulst des Unterkiefers, welchen Perthes zu den Follikularcysten zählt, während er nach Scheff (Neuauflage) zu den zusammengesetzten Odontomen zu rechnen ist. Ein anderer ähnlicher diesbezüglicher Fall wird von Peckert beschrieben.

Über bestimmte Fälle zusammengesetzter Odontome berichten außer Broca 1869 schon früher Coleman 1862, Mathias 1863, Leteneur 1868, (nach Broca Odontome composé) Wedl 1869, Fischer 1871, dann später Lloyd 1888, Baume 1890.

Der interessanteste von diesen Fällen dürfte der von Steinberger beobachtete und von Wedl und Weinlechner 1869 beschriebene Fall eines 18jährigen Mädchens sein, welches wegen einer Geschwulst am Unterkiefer mit entzündlichen Erscheinungen zur Behandlung kam. Zähne waren an der erkrankten Seite nicht vorhanden. Die entzündlichen Erscheinungen verschwanden nach Eröffnung eines in der Geschwulst befindlichen Abszesses. Die Geschwulst selbst blieb aber weiter als harter Tumor unter der Schleimhaut fühlbar. Da es sich darum handelte, ob die Geschwulst durch die Resektion des Kiefers oder vom Munde aus entfernt werden sollte, wurde eine Probeexzision gemacht. Bei der mikroskopischen Untersuchung ergab sich, daß der Tumor aus Zahngewebe bestand. Er wurde daher vom Munde aus entfernt und hatte die Größe einer Kastanie. Dünnschliffe vom Odontom zeigten alle drei Zahnsubstanzen in unregelmäßiger Anordnung vertreten, wobei das Zahnbein den weitaus größten Anteil an der Bildung des Odontoms hatte. Am Grunde der Höhle, aus der das Odontom entfernt wurde, kam die Krone des Weisheitszahnes zum Vorschein. Der Krone entsprechend zeigte das Odontom einen Eindruck. Die Dislokation der Keime — das Odontom entsprach dem 2. Molar — dürfte die Genese dieses Falles genügend erklären.

Es folgt der Fall Hildebrand (1891), der einen 9jährigen Knaben betraf, bei welchem sich unter Kieferauftreibung beiderseits im Ober- wie im Unterkiefer Tumoren entwickelt hatten, wobei teils viele Zähne fehlten, teils unvollständig entwickelt waren. Die von König aus den eröffneten Höhlen des Ober- und Unterkiefers ausgeräumten Tumormassen bestanden teils aus Zahngebilden von 150—200 Zähnen, zu großen Konglomeraten zusammengebacken, teils aus weichem Gewebe. Nach $1^1/_2$ Jahren wurden aus diesen Kieferteilen wieder ganz analoge Neubildungen von ca. 150 Zähnen, zu Konglomeraten vereinigt, mit weichem Gewebe wiederum von König entfernt.

Bei der Untersuchung der Hartsubstanzen auf Dünnschliffen erkennt man überall ihre Zusammensetzung aus einzelnen Zähnen, zwischen welchen die Kittlinien deutlich sichtbar waren, während sich bei der Untersuchung der Weichteilmassen ergab, daß das Bindegewebe noch weiche Zahnanlagen enthielt, an denen sich alle Bestandteile einer normalen Zahnanlage-Papille-Dentinkeim und vor allem das Schmelzorgan mit seinen charakteristischen Zellschichten nachweisen ließen. Diese Odontome sind also, wie in Scheff's Neuauflage deutlich angeführt ist, das Produkt einer hemmungslosen Zahnerzeugung, bei welcher die einzelnen Zähne meist im Anfangsstadium der Entwicklung stille stehen und sich zu Konglomeraten zusammenschließen. Das Auftreten des Rezidives im Falle Hildebrand ist dahin zu erklären, daß die erste Geschwulstausräumung keine radikale war.

Einen ähnlichen Fall wie Fall Hildebrand berichten Schmitz und Witzel, welcher zwei Brüder betrifft. Bei beiden jugendlichen, sonst ganz normal entwickelten Menschen bildete die Mundschleimhaut fortwährend bis zum 25. Lebensjahre neue Zahnkeime, welche teils, wie einzelne Zapfenzähne, normale Entwicklung zeigten, teils zusammengesetzte Zahngebilde entstehen ließen, welche nach Entfernung stets durch neue ähnliche ersetzt wurden.

Während nun Port-Euler, welcher in seinem Lehrbuche diesen Fall ebenfalls anführt, keinen Zweifel hegt, daß es sich hier um zusammengesetzte Odontome gehandelt hat, spricht Perthes diesen Neubildungen den Charakter der Odontome ab, da diese Zahngebilde zwar eine fast regellose Wucherung des Schmelzkeimes zeigen, aber

doch eine Vermengung von Schmelz, Dentin, Zement, wie sie bei den Odontomen bestehen, ausschließen. Einen typischen Fall eines zusammengesetzten Odontoms finden wir von Berten geschildert, welcher deshalb uns von besonderem Interesse erscheint, da er unserem eigenen Fall sehr ähnlich ist.

In seiner Abhandlung über Zahnretention (einige interessante Fälle) erwähnt Berten den Fall eines 17jährigen Mädchens, dessen Schilderung ich nach des Autors eigenen Worten folgen lasse:

Ein 17 Jahre altes Fräulein an dessen rechten Oberkiefer an Stelle des rechten Caninus eine Lücke war, konnte sich nicht erinnern jemals hier einen Zahn (weder einen Milch- noch einen bleibenden) gehabt zu haben. Über dem Alveolarrande ist hier an der labialen Seite eine bohnengroße umschriebene Vorwölbung zu sehen. Die Röntgenuntersuchung ergab, daß am Rande des Alveolarfortsatzes direkt am kleinen Schneidezahn angelagert, sich ein ca. 1 qcm großer, unregelmäßig geformter, verschieden dichter Schatten findet, der eine Struktur nicht erkennen läßt, sich aber deutlich vom Knochen abhebt. Oberhalb dieses Schattens sieht man den retinierten Milch-Eckzahn, dessen Wurzel zum großen Teil resorbiert ist und sich mit der Spitze gegen den ^{2}J anstemmt. Über den Milch-Eckzahn liegt gleichfalls quer im Kiefer mit seiner Kronenspitze hinter die Wurzel des ^{2}J reichend, der vollständig, ausgebildete bleibende Eckzahn mit nach der Gaumenseite hin abgezogener Wurzel. Bei der Operation wurde an der Stelle des unteren Schattens am Alveolarfortsatze die Schleimhaut durchtrennt und samt dem Periost vom Knochen abgehoben, dann die dünne Knochenlamelle abgelöst, wobei ein kleines, etwa roggenkorngroßes Zahngebilde zum Vorschein kam. Nach weiterer Ablösung des Knochens, entfernte Berten noch 7 solche, durch dünne Knochenlamellen von einander getrennte Zahngebilde; zwei derselben hatten die doppelte bis dreifache Größe. Dann, auf größeren Widerstand stoßend, löste er eine kleine, erbsengroße Knochenpartie ab, dann eine zweite und schließlich noch eine dritte, größere Partie. Die einzelnen Partien bestanden aus teils kleinen, teils größeren Zahngebilden, welche teils in ihren Wurzelteilen gekrümmt und unter einander verschmolzen, teils durch Knochenlamellen von einander getrennt waren. Nach Entfernung dieses Konglomerates von Zahn-

gebilden (es handelt sich hier um ein zusammengesetztes Odontom) wurde die Krone des Milch-Eckzahnes nach Entfernung einer dünnen Knochenlamelle freigelegt und entfernt. Durch eine weitere Röntgenaufnahme konnte Berten die Lage des tief gegen den Gaumen hin gelagerten, retinierten, bleibenden Eckzahnes feststellen, und später entfernen. Dem von Berten hier geschilderten Falle eines zusammengesetzten Odontomes nebst retiniertem Milch-Eckzahn und bleibendem Eckzahn, wie bereits erwähnt, sehr nahe kommend, ist unser Fall.

Es handelt sich hier um den 9jährigen N. Clemens, einen gut entwickelten Knaben, welcher an Stelle des Eckzahnes und der beiden fehlenden Prämolaren des linken Oberkiefers eine etwa kleinkirschengroße Vorwölbung aufzuweisen hat. Diese Geschwulst, welche ohne Schmerzen irgendwie zu veranlassen, schon längere Zeit bestanden hatte, bewog schließlich die Mutter mit dem Knaben die hiesige zahnärztliche Klinik aufzusuchen. Das Gebißschema war vor der ersten Röntgenaufnahme folgendes:

Gebißschema Februar 1929.

6 V IV III 2 1	1 II 6
6 III 2 1	1 2 III IV V 6

Wir sehen also im rechten Oberkiefer die beiden, bleibenden Schneidezähne, den Milch-Eckzahn, die zwei Milchmolaren und den ersten Molaren normal entwickelt, während im linken Oberkiefer nur die beiden Schneidezähne und der erste Molar vorhanden sind, der Milch-Eckzahn und die beiden Milchmolaren dagegen fehlen. Am Unterkiefer fehlen rechts die beiden Milchmolaren, beide bleibenden Schneidezähne, der Milcheckzahn und der erste Molar sind vorhanden, während auf der linken Seite die beiden bleibenden Schneidezähne, der Milch-Eckzahn, beide Milchmolaren und der erste Molar vorhanden sind.

Die Röntgenaufnahmen in verschiedenen Zeitintervallen (Februar und November) zeigen folgende Bilder. Im Röntgenbilde (bei horizontaler Einstellung) sehen wir im linken Oberkiefer in der Gegend des fehlenden Eckzahnes ein knolliges, der äußeren Struktur nach einer Zirbelnuß ähnliches Gebilde, welches mesial an den kleinen

Milchschneidezahn angrenzt und distal an ein Konglomerat eng aneinander gedrängter, an und übereinander gelagerter retinierter Zähne anstößt, während direkt oberhalb dieses Tumors kein retinierter Zahn wahrzunehmen ist.

Bei der Schrägeinstellung erscheint der Zahnknäuel etwas gelockert und man erkennt einen Zahn (1. Prämolar, wie später ersichtlich), allerdings noch in einiger Entfernung, dem Kieferrande zustreben. Das Gebißschema war vor der zweiten Röntgenaufnahme folgendes:

Gebißschema November 1929.

6 5 4 III 2 1	1 2 4 6
6 5 4 III 2 1	1 2 III 4 5

Bei dem letzten Röntgenbilde, dessen Aufnahme 8 Monate später (November) erfolgte, sehen wir fast sämtliche vorher eng zusammenstehende Zähne auf ihre Durchbruchsbahnen im Raume des früheren Tumors verteilt, wobei der erste Prämolar schon durchgebrochen ist, ebenso der kleine bleibende Schneidezahn, welch letzterer durch die Geschwulst und den weit nach oben verlagerten Eckzahn auf den ersten Röntgenbildern verdeckt war, jetzt im spitzen Winkel zum großen Schneidezahn stehend, sichtbar ist.

Um ein makroscopisches Bild des in verschiedenen Partien herausgeschälten Tumors zu bekommen, wurde die Höhle mit plastischer Masse ausgefüllt und es ergab sich ein Abdruck von fast herzförmiger Gestalt, dessen Längsachsenmaß 1,8 cm und dessen Querachsenmaß 1,5 cm betrug. Es erinnert dieser Tumor hinsichtlich der Struktur und äußeren Form an ein von Baume in seinem Lehrbuche 1890 Seite 148 abgebildetes Odontom, welches jedoch einen etwas größeren Längen- und Querdurchmesser hatte.

Nachdem der Knabe in der zahnärztlichen Klinik operiert wurde, ergab sich hiebei folgendes Resultat:

Ein Konglomerat von 29 Teilen, darunter viele sogen. Zahnperlen gleichende Rudimentärgebilde mit deutlich perfekten, an der Spitze leicht gekrümmten Wurzeln und kleinen Schmelzkronen, sowie einigen als Weichgewebe anzusprechenden Teilen, kamen nach Aufmeiselung der dünnen Knochenlamelle zum Vorschein. Einige dieser

rudimentären Zahngebilde stehen mit ihren Wurzeln parallel zu einander, teils direkt mit einander verschmolzen, teils durch Bindegewebe von einander getrennt.

Andere Einzelrudimente präsentierten sich ebenfalls als harte Gebilde, nur eines derselben fühlte sich etwas weicher an, es befand sich offenbar im Übergangsstadium zur Verkalkung, daneben fanden sich Partikelchen, welche wie eben erwähnt, die Struktur von Weichgewebe zeigten, wie die folgende mikroscopische Untersuchung bestätigte.

Die mikroscopische Untersuchung einzelner ausgewählter Präparate, in Schliff und Schnitt, zeigt folgendes Bild:

Beim Längsschliff des (Präp. Nr. 4 Ph. Nr. 108 und 109) ist die Pulpa in ihrem histologischen Aufbau völlig normal entwickelt. Im Dentin sind die Dentinkanälchen gut ausgebildet, ebenso zeigt der Schmelz und das Zement keine abweichende Ausbildung von der eines normalen Zahnes.

Im Längsschnitt des (Präp. Nr. 13 Ph. Nr. 107) sieht man die Reste der Pulpa mit einigen Gefässen. Im Übrigen ist auch hier eine normale Ausbildung der Zahnpartien wahrzunehmen.

Beim Längsschnitt (Präp. Nr. 10 Ph. Nr. 102) findet sich die Pulpa gut erhalten mit allen Elementen, wie Pulpazellen, Odontoblasten, in gleichmäßiger Anordnung und zahlreichen Gefässen und Nerven. Im anschließenden Zahnbein sind die Dentinkanälchen bei starker Vergrößerung durchlaufend erkennbar. Gegen die Wurzel zu ist Zement knochenähnlichem Bau zu erkennen, hier sind die Zellen nach Knochenkörperchenart in homogener Grundsubstanz eingebettet, daran anschließend derbes, faseriges Bindegewebe, welches dem Alveolarperiost entspricht.

Bei dem (Präp. 20 Zahngruppe Nr. 7 Ph. Nr. 104) findet man eine gemeinsame Pulpa und seitwärts zementähnliche Knochenbälkchen. An einer Stelle findet sich seitlich vom Zahnbein, nach unten zu, eine Art von Zement in Form von unregelmäßig gestalteten Bälkchen, die oft wie Knochenbälkchen aussehen, sodaß man nicht unterscheiden kann, wo die Zementgrenze zu suchen ist. Zwischen den einzelnen Knochenbälkchen ist faseriges Bindegewebe mit einzelnen Gefässen eingelagert; ganz ähnlich schließt sich nach außen und oben gegen

die Schmelzgrenze hin lockeres Bindegewebe mit Gefässen an. Dieses Bindegewebe ist wieder überkleidet mit zweierlei Epithelschichten, zunächst an der Schmelzgrenze findet sich, abgelöst vom Schmelz und, ganz dem Schmelzepithel ähnlich, hohes kubisches Epithel und etwas weiter davon gleicht es dem mehrschichtigen Plattenepithel. Hier finden sich auch Intercellularbrücken, entstammend den Stachelzellen dieses mehrschichtigen Plattenepithels.

Der Schnitt durch die Cystenwand (Cystenwandpräp. Nr. 5 und 6 Ph. Nr. 99 und 100) ergibt, daß dieselbe aus derben, kernarmen Bindegeweben besteht, mit eingelagerten Gefässen, oberflächlich mit Plattenepithel überkleidet, teils tiefe, teils weniger tief gehende Papillen aufweisend. An einigen Stellen, besonders in der Umgebung der Gefässe, ist eine entzündliche Infiltration zu erkennen.

Wenn wir zum Schlusse den mikroscopischen Befund zusammenfassen, so sehen wir bei den ersten Bildern überall bei diesen rudimentären, im Konglomerat zusammengeballten Zahngebilden die drei Grundsubstanzen eines normalen Zahnes: Schmelz, Dentin und auch Zement vertreten. Die Pulpa ist bei diesen Rudimentärzähnen mit allen ihren Elementen völlig normal aufgebaut; im Präparat Nr. 10 spez. sind die Odontoblasten in regelmäßiger Anordnung durchlaufend zu erkennen. Bei verschiedenen Partien ist eine Dentifikation noch nicht völlig eingetreten, wir sehen hier noch Zahnanlagen im embryologischen Stadium (Präp. 20).

Wir haben es daher in unserem Falle mit einem von einer Cystenwand umgebenen zusammengesetzten Odontom zu tun, dessen Ausgangspunkt eine auf eine einzelne Zahnanlage beschränkte Neubildung infolge weiterer Störung (mech. Insult) eine Überproduktion von Zahnkeimen zur Folge hatte.

Zum Schlusse drängt es mich, Herrn Universitätsprofessor Dr. P. Kranz für das große Entgegenkommen durch Zuteilung des Themas und anregende Förderung der Arbeit, sowie Herrn Privatdozenten Dr. Wasmuth meinen verbindlichsten Dank zum Ausdruck zu bringen.

Pr. Nr. 4, Ph. Nr. 108

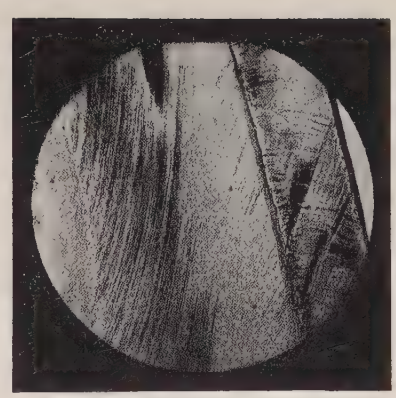

Pr. Nr. 4, Ph. Nr. 109

Pr. Nr. 13, Ph. Nr. 107
(1. Aufnahme)

Pr. Nr. 13, Ph. Nr. 107
(2. Aufnahme)

Pr. Nr. 10, Ph. Nr. 102

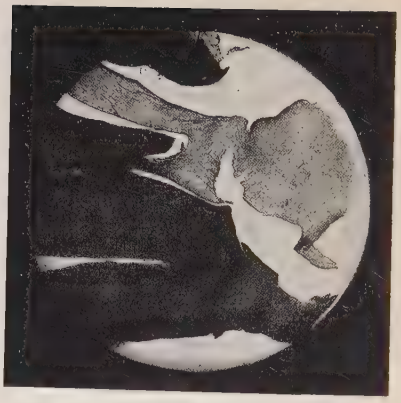

Pr. Nr. 20, Ph. Nr. 104
(Zahngruppe)

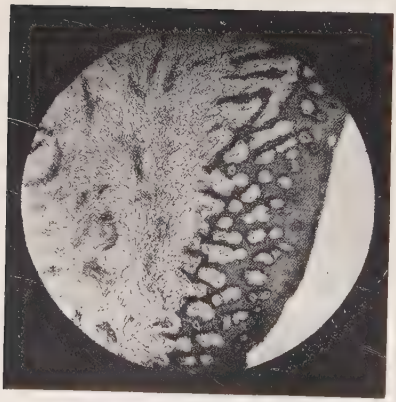

Pr. Nr. 5, Ph. Nr. 99
(Cystenwand)

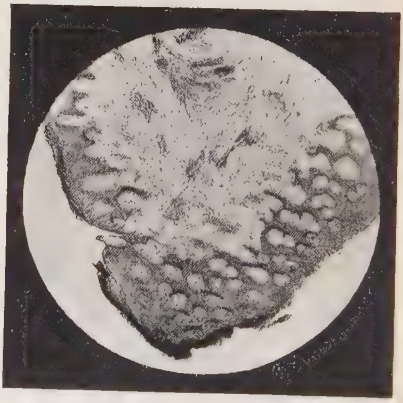

Pr. Nr. 6, Ph. Nr. 100
(Cystenwand)

Literatur-Verzeichnis.

Baume: Lehrbuch der Zahnheilkunde III. Auflage, Leipzig 1890.

Berten: a) Parthogenese und Therapie retinierter Zähne. Österr. ung. Vierteljahrsschrift für Zahnh. 1905.

b) Über Zahnretention (einige interess. Fälle) Korresp. Bl. f. Z.

Broca: Recherches sur un nouveau groupe de tumeurs designées sous le nom d'odontomes. Gazette hebdom. 1868.

Colemann: Transactions of the odontom. Soc. of Gr. Britain, Dez. 1862.

Fischer: Kiefergeschwulst durch dislozierte und krankhaft entwickelte Zähne. Archiv f. klin. Chir. XII. 862, 1871.

Fischer, Guido: Die Retention der Milchmolaren in der Tiefe des Ober- und Unterkiefers, sowie deren Folgeerscheinungen. D. M. f. Z. 1908, Heft 6.

Hildebrand: a) Beitrag zur Lehre von den durch abnorme Zahnentwicklung bedingten Kiefertumoren. D. Zeitschr. f. Chir. Bd. 31 p. 282.

b) Weitere Beiträge zur Lehre von der durch abnorme Zahnentwicklung bedingten Kiefertumoren D. Z. f. Chir. Bd. 35 p. 604.

Kallhardt: Ein seltener Fall von Retention mehrerer Zähne. M. M. f. Z. 1905.

Lefenneur: Odontome radiculaire cémentaire. Bull. de la Soc. de Chir. 1886 p. 69.

Lloyd: Composite odontome of the upper jaw. Lancet 1888.

Luniatschek: Ursachen und Formen der Zahnretention. D. M. f. Z. 1906.

Mathias: Transactions of the Odontol. Soc. of Gr. Br. Dez. 1863.

Partsch: Über 2 Fälle von Odontomen. D. M. f. Z. 1892 Nr. 6.

Peckert: a) Resorptionserscheinungen an einem retinierten Eckzahn. Korresp.-Bl. f. Z. 1909, Heft 2

b) Beitrag zur Schwalbe's Morphologie der Mißbildung.

Perthes: Die Verletzungen und Krankheiten der Kiefer. Deutsche Chir. Lieferung 33a, Stuttgart 1907.

Port-Euler: Lehrbuch der Zahnheilkunde, III. Aufl., München u. Wiesbaden 1920.

Scheff (Altausgabe): Handbuch der Zahnheilkunde, 2. Halbb. p. 688, Retention und Halbretention der Zähne.

Scheff (Neuausgabe): Handbuch der Zahnheilkunde begründet von Prof. Dr. Jul Scheff, herausgegeben von Prof. Dr. Hans Pichler. III. Bd. 1927. Wien-Leipzig.

Schmitz & Witzel: Neubildung von Zähnen und zahnähnlichen Gebilden. Deutsche Monatsschrift für Zahnheilkunde 1901, Seite 136.

Walkhoff, Otto: Lehrbuch der kons. Zahnheilkunde, Berlin 1921.

Wedl: „Odontom", Deutsche Vierteljahrsschrift für Zahnheilkunde 1869 (Fall von Dr. Steinberger beobachtet).

Weinlechner: derselbe Fall Wedl. Wochenblatt der k. k. Gesellschaft der Ärzte in Wien 1869, IX. 323.

Williger: Resorptionserscheinungen an einem retinierten Eckzahn. Korrespondenzblatt für Zahnheilkunde 1909, Heft 1.

Lebenslauf.

Ich wurde am 17. Oktober 1869 in Sparneck, Bez. Münchberg, als Sohn des kgl. Forstmeisters Peter Leypold geboren. Nach vorherigem Besuch des humanistischen Gymnasiums zu Bayreuth absolvierte ich 1891 das Realgymnasium zu Augsburg. Ich besuchte die allgemeine Abteilung der technischen Hochschule und zugleich die Universität München; nachdem ich inzwischen ein Jahr Militärdienst in Nürnberg abgeleistet hatte, bestand ich 1897 das Lehramtsexamen für beschr. Naturwissenschaften. 1898 widmete ich mich in Würzburg und Berlin dem Studium der Zahnheilkunde und bestand das Examen in Würzburg Februar 1901. Nach einer Assistententätigkeit am zahnärztlichen Universitäts-Institut in Würzburg bin ich seit April 1902 als prakt. Zahnarzt zuerst in Neu-Ulm und dann seit Oktober 1904 ständig in München tätig.

Ich bin bayerischer Staatsangehöriger.